

AVANT ET APRÈS : L'HISTOIRE DE HARDY SANDEL

Nom : Hardy

Race : Pug

Âge : 5 ans

Propriétaire : Michael Sandel

Vétérinaire : Patrick McKeever, DMV, prof. agrégé, ACVD

Clinique : McKeever Dermatology Clinics,

Eden Prairie (Minnesota)

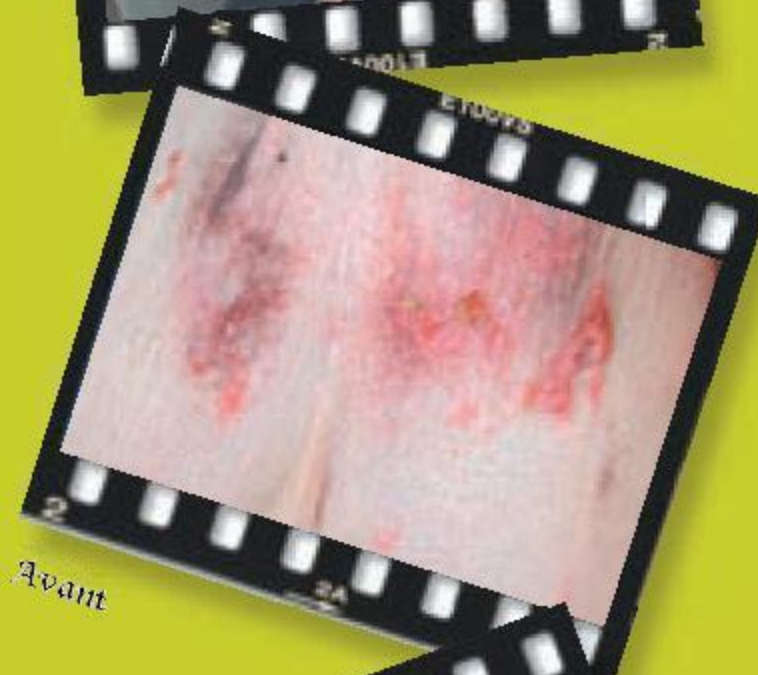
AVANT ATOPICA (cyclosporine A)

Symptômes : Hardy présentait de l'inflammation et de l'hyperplasie sur les oreilles et les pattes. Il avait des lésions cutanées sur l'abdomen et des infections cutanées secondaires. Il présentait aussi une hyperpigmentation (assombrissement de la peau) et une calcinose cutanée (dépôts anormaux de calcium dans les tissus cutanés).

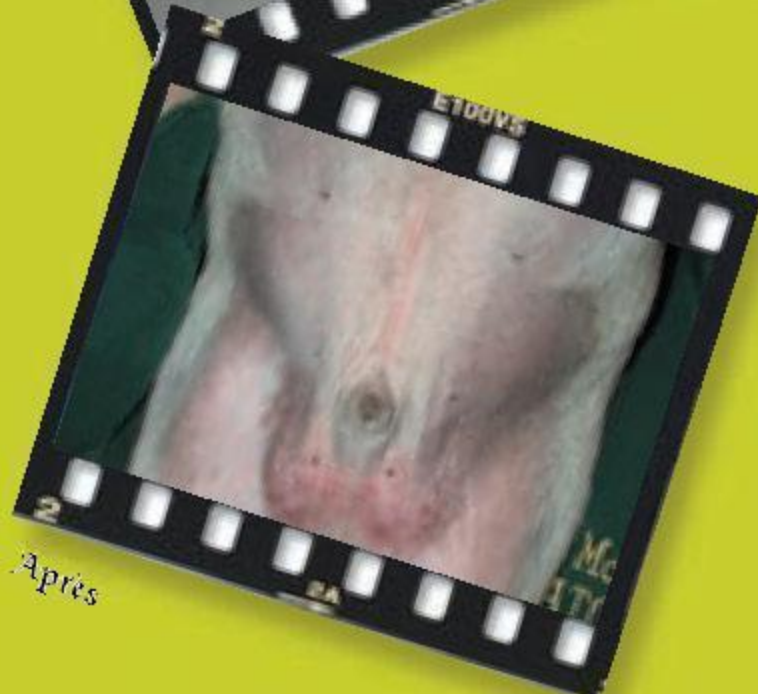
Traitements précédents : Hardy avait fait l'essai d'une diète spéciale, mais sans aucune amélioration. Il a subi des tests d'allergie et a suivi une immunothérapie pendant un an. Encore une fois, pas d'amélioration. Il a également été traité au moyen de stéroïdes, d'antibiotiques et d'aérosols topiques, pour lui procurer un peu de confort.

APRÈS ATOPICA

Le D^r McKeever a prescrit ATOPICA à raison de 50 mg une fois par jour pendant 30 jours. Au cours de cette période initiale, Michael a constaté une amélioration notable du bien-être de Hardy, même sans stéroïdes. La plupart de ses symptômes se sont résorbés. Après une visite de suivi, le D^r McKeever a recommandé que Hardy poursuive le traitement à raison d'une prise par jour, mais à une dose plus faible.



Avant



Après